Notfallsituation

Wann besteht Verdacht auf Schlaganfall?

Die Vertrautheit mit dem klinischen Spektrum eines Schlaganfalls ist eine Herausforderung für Allgemeinpraktiker und Notfallärzte ausserhalb wie innerhalb von Spitälern. Die Beurteilung steht unter Zeitdruck, um Patienten die Option einer Akutbehandlung respektive Thrombolyse zu erhalten. Unter die typischen Manifestationsformen mischen sich ungewöhnliche Fälle, welche verkannt werden können, sodass diagnostisch falsch negative Beurteilungen erfolgen. Andererseits sind einzelne Krankheitsbilder, sogenannte „Stroke Mimics", nur schwer von Schlaganfällen abzugrenzen, sodass in der Akutphase eine falsch positive Beurteilung resultieren kann.

Dr. med. Philip Siebel
St. Gallen

Prof. Dr. med. Bruno Weder
St. Gallen

Im Folgenden wollen wir ausschliesslich die arteriellen, ischämischen Hirninfarkte (ca. 85% der Schlaganfälle) behandeln. Nach dem plötzlichen Einsetzen einer neurologischen Ausfallssymptomatik, was den Verdacht auf einen Schlaganfall lenkt, zeigt das klinische Bild im Einzelfall eine unterschiedliche Dynamik: die Ausfälle können sich leicht bessern, sie können über Stunden fluktuieren, nach einer Besserung über Stunden sich sekundär wieder verschlechtern, wiederholt nach vollständiger Besserung rezidivieren („stottern") oder sich im Verlauf von Tagen vollständig zurückbilden. Bei vorübergehender Symptomatik über Minuten bis Stunden nehmen wir nach klinischen Kriterien noch eine Transiente Ischämische Attacke, eine TIA, an. Der Einsatz der bildgebenden Verfahren hat uns gelehrt, dass parallel zur Dauer innerhalb von 24 Stunden die Zeichen eines Infarktes im kranialen Computer-tomogramm (CT) und vor allem durch die Diffusionsgewichtung (DWI) in der Magnet-resonanztomografie zunehmen. Gerade diese Fälle scheinen ein hohes Risiko zu tragen, nach kurzer Zeit sich sekundär zu verschlechtern, sodass auch eine TIA als Notfall zu betrachten ist.

Mediainfarkte

Vertraut sind wir mit den Territorialinfarkten im Mediastromgebiet (1). Die neurologischen Ausfälle sind umfangreich und meist von einem sensomotorischen Hemisyndrom mit brachio-fazialem Schwerpunkt geprägt. Grosse Infarkte verursachen eine kontralaterale Hemiplegie, eine Deviation von Kopf und Augen auf die Seite des Infarktes, eine Hemianästhesie und eine Hemianopsie. Von der Hemianopsie zu unterscheiden ist der visuelle Neglekt (s.u.). Eine globale Aphasie besteht, wenn die sprachdominante Hemisphäre betroffen ist. Eine reduzierte Wahrnehmung des Schlaganfalles kann auftreten bei Involvierung der nicht dominanten Hemisphäre. Monoplegien resp. Monoparesen einer Extremität sind eher selten und Ausdruck eines streng umschriebenen Infarktes. Komplexere Ausfälle, in welchen neurokognitive Dysfunktionen interagieren, werden in der Akutphase häufig übersehen. Relativ leicht können einseitige unimodale Aufmerksamkeitsstörungen (Hemineglekt) für visuelle, akustische und sensible Reize mit Hilfe der simultanen bilateralen Stimulation festgestellt werden. Komplexere Formen solcher Störungen, wie ein repräsentationeller Hemineglekt, die Unfähigkeit sich an erlebte Bilder zu erinnern und vollständig zu imaginieren, werden in der Regel erst später erkannt. Zu den komplexen Verhaltensstörungen gehören auch die Apraxien. Wegweisend ist hier die anamnestische Schilderung von Drittpersonen über unvermittelt aufgetretene Ungeschicklichkeiten in der Ausführung von Routinehandlungen.

Die Erkennung einer motorischen Aphasie ist meistens leicht aufgrund der bestehenden Ausdrucksarmut und der stockenden bis fehlenden Sprachproduktion. Schwieriger ist die Erkennung einer sensorischen Aphasie, vor allem weil das mangelnde Sprachverständnis oft mit Unruhe verbunden ist und das klinische Bild als Verwirrtheit imponieren kann. Die Kriterien, welche uns bei der Beurteilung am Krankenbett weiterhelfen, sind: 1. die Beurteilung der Spontansprache (nicht-flüssig versus flüssig), 2. das Sprachverständnis von einfachen Anweisungen, 3. das Nachsprechen, 4. das

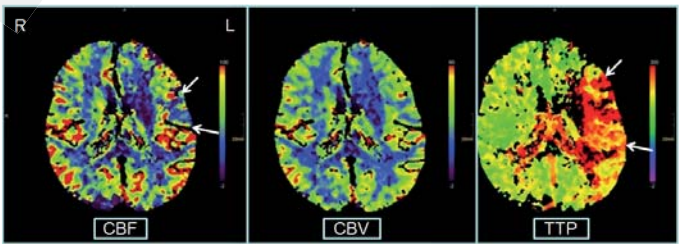

Abb. 1: Perfusionsstudie mittels Computertomografie bei einem Patienten mit Aphasie. Dargestellt sind: der cerebrale Blutfluss (ml/100g/min) [CBF], das cerebrale Blutvolumen (CBV) [ml/100g] und die „Time-to-Peak" (TTP) [sec], der Kurvenverlauf für die Anreicherung des verabreichten Kontrastmittels. Die Pfeile zeigen auf ein minderperfundiertes Areal anhand des CBF und der etwas sensitiveren TTP, wohingegen im CBV noch kein Infarktkern zu erkennen ist. Die Perfusionsstörung weist auf einen sich anbahnenden Hirninfarkt. Die Perfusionsstudie hilft u.U. einen epileptischen Anfall mit aphasiologischer Störung, einen „Stroke Mimic", abzugrenzen. Im Rahmen eines Anfalls würde man eine Hyperperfusion erwarten.
(Das Bildmaterial verdanken wir Dr. J. Weber, Leitender Arzt, Neuroradiologie, Kantonsspital St.Gallen.)

Benennen, 5. eventuell das Lesen und Schreiben. Eine Sonderform ist die Sprechapraxie, oft mit einer bucco-fazialen Apraxie vergesellschaftet, der Unfähigkeit, die mimische Muskulatur adäquat zu kontrollieren.

Ausgehend von der typischen Prädilektion der Ausfälle im Rahmen eines Mediainfarktes mit brachio-fazialer Parese wurde der Face Arm Speech-Test (FAST) (2) für die rasche Erkennung durch das medizinische Personal in der Prähospitalisationsphase entwickelt. Dabei werden die Patienten auf Gesichtslähmung, Armparese und gestörte Sprache überprüft. Mit der Cincinnati Prehospital Stroke Scale (3), welche auf diesem Prinzip beruht, wurde eine Sensitivität von 88 % für die Identifikation eines Schlaganfalles im vorderen Kreislauf erreicht (1 Item positiv). Der Los Angeles Prehospital Stroke Screen (4) fokussiert ähnlich auf Asymmetrien oder beidseitige Schwächen bezüglich Grimassieren, Handgriff und Armschwäche. Darüber hinaus prüft er Fragen wie Alter, Anfallleiden, Auftreten neuer Ausfälle, prämorbide Gehfähigkeit und Blutglucosespiegel, somit Parameter, welche je nach Vorhandensein oder Fehlen die Wahrscheinlichkeit eines Schlaganfalles erhöhen oder reduzieren.

Anteriorinfarkte

Erfahrungsgemäss bereitet die richtige Zuordnung von Infarkten im Anterior- sowie im hinteren Stromgebiet mehr Schwierigkeiten als von Medianinfarkten. Wegweisend für Anteriorinfarkte können sein: eine beinbetonte Hemiparese, Mutismus, eine transkortikale motorische Aphasie, Inkontinenz, enthemmte Greifreflexe, eine linksseitige Apraxie und neurokognitive Dysfunktionen. Psychische Störungen respektive Wesensveränderungen können dominieren mit Abulie, Apathie, Euphorie, Enthemmung und delirantem Verhalten. Bei Hypo- und Aplasie des A1-Segments der A. cerebri anterior erfolgt die Blutversorgung des Anteriorstromgebietes beider Seiten weitgehend oder ausschliesslich einseitig. In diesem Zusammenhang können Ischämien der Mantelkante zu Paraparesen der unteren Extremitäten in Kombination mit Inkontinenz führen, im Extremfall zu einem akinetischen Mutismus.

Infarkte im hinteren Stromgebiet

Im hinteren Stromgebiet können Hemianopsien mit Hirnstamm- und Kleinhirnsymptomen kombiniert sein. Im rostralen Versorgungsgebiet der Arteria basilaris können bi-thalamische Infarkte zu schweren, teils fluktuierenden Bewusstseinsstörungen führen. Hirnstammischämien manifestieren sich mit ipsilateralen Hirnnervenausfällen und kontralateralen sensomotorischen Ausfällen. Die resultierenden Ausfälle werden am verlässlichsten bezogen auf die Höhe der betroffenen Hirnnerven (mesencephal: HN III, und HN IV; pontin: HN V, VI und VII; medullär: HN VII bis XII) und die affizierten medialen (Paresen und Hypästhesie) respektive lateralen Fasersysteme (Hypalgesie und Thermhypästhesie)

Lakunäre Infarkte

Im Gegensatz zu den Territorialinfarkten sind die kleinen, sogenannt lakunären Infarkte-, nur schlecht einem spezifischen Gefässterritorium zuzuordnen. Die klassischen lakunären Syndrome umfassen das rein motorische Hemisyndrom, das rein sensorische Hemisyndrom, die Kombination Dysarthrie/Ungeschicklichkeit der Hand („clumsy hand“) und die ataktische Hemiparese (5). Die zugrundeliegenden lakunären Infarkte sind durch eine Lipohyalinose oder Mikroatherome der kleinen penetrierenden Gefässe an der Hirnbasis bedingt und involvieren als Endstromarterien das Marklager der Grosshirnhemisphären, die Capsula interna, den Thalamus und den Hirnstamm. Durch den Einsatz der Kernspintomographie wurden mehr und mehr lakunäre Syndrome identifiziert, welche über die klassischen Syndrome hinausgehen, z.B. Schwindel, Doppelbilder, Blickparese, Hemichorea. Viele lakunäre Infarkte zeigen eine weitgehende Erholung über Tage. Das rein motorische Hemisyndrom, welches sich über Tage weiter verschlechtert, weist auf einen lakunären Infarkt der Capsula interna (6).

Schwierigkeiten können uns besondere Umstände bereiten, unter welchen sich Schlaganfälle ereignen. Im Rahmen von Schlaganfällen können Patienten stürzen oder Unfälle erleiden, sodass vordergründig Synkopen oder Unfälle die konkrete Situation dominieren. Hier hilft nur die Feststellung fokaler neurologischer Ausfälle im Rahmen einer sorgfältigen neurologischen Untersuchung.

Stroke Mimics

Schliesslich bleibt das Problem verschiedener Affektionen, die einen Schlaganfall imitieren. In bis zu 19% sind in der Literatur im Rahmen von Screeninguntersuchungen nach anfänglichem Schlaganfallverdacht durch den Rettungsdienst „Stroke Mimics“ festgestellt worden (7). Von der Häufigkeit her kommen als Ursachen epileptische Anfälle, vor allem wenn sie postiktal eine Todd’sche Parese hinterlassen, funktionelle Störungen und Migräneepisoden in Betracht. Eine Bewusstseinsstörung als Erstmanifestation eines ischämischen Hirninfarktes ist eher selten und verdächtig auf einen epileptischen Anfall. Die Unterscheidung zwischen epileptischen Anfällen und Frühanfall als initiale Manifestationen eines Schlaganfalls kann aufgrund einer rein klinischen Einschätzung häufig kaum getroffen werden. Nach sorgfältigem Studium des kranialen CT können Pe-+rfusionsstudien mittels Computertomografie oder Magnetresonanztomografie wegweisend sein.

Dr. med. Philip Siebel
Prof. Dr. med. Bruno Weder
Schlaganfallzentrum, Klinik für Neurologie
Kantonsspital St.Gallen, Rorschacherstrasse 95, 9007 St.Gallen
philip.siebel@kssg.ch, bruno.weder@kssg.ch

Take-Home Message

- Zerebrale Ischämien können sich mit einer unterschiedlichen Dynamik präsentieren
- Leicht zu handhabende Scores, z.B. die Cincinnati Prehospital Stroke Scale, sind verlässliche Instrumente für das medizinische Personal in der Prä-Hospitalisationsphase
- Die rasche Diagnose sichert für Patienten die Option einer Thrombolyse
- Ungewöhnliche Manifestationsformen können verkannt werden und zu einer falsch negativen Beurteilung führen. Dazu gehören Ausfallmuster in Zusammenhang mit Infarkten im Anteriorstromgebiet und zum Teil im hinteren Stromgebiet, vor allem wenn neurokognitive Funktionsstörungen interagieren
- Stroke Mimics können fehlgedeutet werden: Die wichtigsten sind epileptische Anfälle

Literatur:

1. Bogousslavsky J, Caplan LR. Stroke Syndromes 2nd Edition. Cambridge University Press, Cambridge 2002.
2. Harbison J, Hossain O, Jenkinson D, Davis J, Louw SJ, Ford GA. Diagnostic accuracy of stroke referrals from primary care, emergency room physicians, and ambulance staff using the face arm speech test. Stroke 2003;34:71–76
3. Kothari RU, Pancioli A, Liu T, Brott T, Broderick J. Cincinnati Prehospital Stroke Scale: reproducibility and validity. Ann Emerg Med 1999;33:373-378.
4. Kidwell CS, Saver JL, Schubert GB, Eckstein M, Starkman S. Design and retrospective analysis of the Los Angeles Prehospital Stroke Screen (LAPSS). Prehosp Emerg Care 1998;2:267–273.
5. Fisher CM. Lacunar strokes and infarcts: a review. Neurology1982;32:871-876.
6. De Reuck J, De Groote L, Van Maele G. The classic lacunar syndromes: clinical and neuroimaging correlates. Eur J Neurol 2008;15:681-684.
7. Libman RB, Wirkowski E, Alvir J, Rao TH. Conditions that mimic stroke in the emergency department. Implications for acute stroke trials. Arch Neurol 1995;52:1119-1122

medinfo