

Zweithäufigste Demenz-Ursache und Hauptgrund einer Langzeitbehinderung

# Management des akuten Schlaganfalls

**Jährlich erleiden in der Schweiz etwa 16.000 Menschen einen Schlaganfall. Gemäss aktuellen epidemiologischen Daten tritt der Schlaganfall bei Männern fast gleich häufig wie akute Koronarsyndrome und bei Frauen sogar häufiger als akute koronare Ereignisse auf. Die demographische Entwicklung lässt zudem eine weitere Zunahme der Prävalenz erwarten.**

Die Mehrheit der Hirninfarkte ist Folge eines Verschlusses eines hirnversorgenden Gefässes. Deshalb zielen die Therapiestrategien auf eine unverzügliche Wiederherstellung der Hirnperfusion ab. Neben der bewährten intravenösen Thrombolyse setzen sich mehr und mehr endovaskuläre Behandlungstechniken durch.

## Intravenöse Thrombolyse

Die intravenöse Thrombolyse kann innerhalb von 4.5 Stunden nach Symptombeginn verabreicht werden. Das Risiko einer bleibenden Behinderung sinkt bei thrombolysierten Patienten im Vergleich zu Placebo absolut um etwa 13% (1).

Auf Grund des engen Zeitfensters kommen jedoch zahlreiche Patienten zu spät ins Spital und es kann lediglich ein kleiner Prozentsatz der Hirnschlagpatienten intravenös thrombolysiert werden. Ausserdem zeigte die intravenöse Thrombolyse bei Patienten mit Verschlüssen grosser Hirngefässe und schweren Symptomen häufig enttäuschende Resultate. Kürzlich wurde eine vergleichende Beobachtungsstudie zwischen Patienten mit Verschluss des Hauptstamms der Arteria cerebri media aus dem Universitätsspital Zürich und dem Inselspital Bern publiziert. Dabei waren nach drei Monaten nur 23% der in Zürich intravenös thrombolysierten Patienten nicht behindert, während 53% der in Bern intraarteriell behandelten Patienten keine Behinderung aufwiesen (2). In der gleichen Serie betrug die Mortalität bei den Berner Patienten 7% und bei den Zürcher Patienten 23% (2).

## Intraarterielle Thrombolyse und mechanische Rekanalisation

Die intraarterielle Therapie ist auch bei schweren Hirnschlägen wirksam und hat den Vorteil einer Erweiterung des Zeitfensters auf sechs und bei selektionierten Patienten mit einem Diffusions-Perfusions-Mismatch im MRI sogar auf neun Stunden oder mehr. Mit einer rein medikamentösen intraarteriellen Thrombolyse innerhalb von sechs Stunden nach Symptombeginn können etwa zwei Drittel der verschlossenen Gefässe rekanalisiert werden, und das Behinderungsrisiko kann absolut um ca. 15% reduziert werden. In der randomisierten PROACT-II-Studie war die Zahl der behinderungsfreien Patienten nach drei Monaten in der intraarteriellen Thrombolysegruppe signifikant höher als in der Kontrollgruppe (40% versus 25%) (3).

Wenn zusätzlich moderne mechanische endovaskuläre Rekanalisationstechniken eingesetzt werden, können Hirngefässe bei bis zu 90% der Fälle wieder eröffnet werden. Mit diesen mechani-



Prof. Dr. med. Marcel Arnold  
Bern

schen Verfahren, zu denen die Thrombaspiration, Retrieversysteme und das intrakranielle Stenting gehören, hat eine neue Ära der Akuttherapie des Hirnschlags begonnen. Mittels mechanischer Techniken kann auch die Zeit bis zur Wiedereröffnung des Gefässes deutlich verkürzt werden. Häufig werden geringere Dosen thrombolytischer Medikamente benötigt, und nicht selten gelingt eine rein mechanische Wiedereröffnung der verschlossenen Arterie. Dementsprechend können auch antikoagulierte oder frisch operierte Patienten von diesen Therapien profitieren. Zudem können selektionierte Patienten, die in den modernen bildgebenden Verfahren einen so genannten Diffusions-Perfusions-Mismatch aufweisen, auch jenseits der 6-Stunden-Grenze mit diesen katheterbasierten Techniken behandelt werden. Diese Selektionsmethode mit Bildgebung wird z.B. auch bei Patienten angewandt, die im Schlaf einen Hirnschlag erleiden und bei denen der Zeitpunkt des Beginns der Symptome unklar ist.

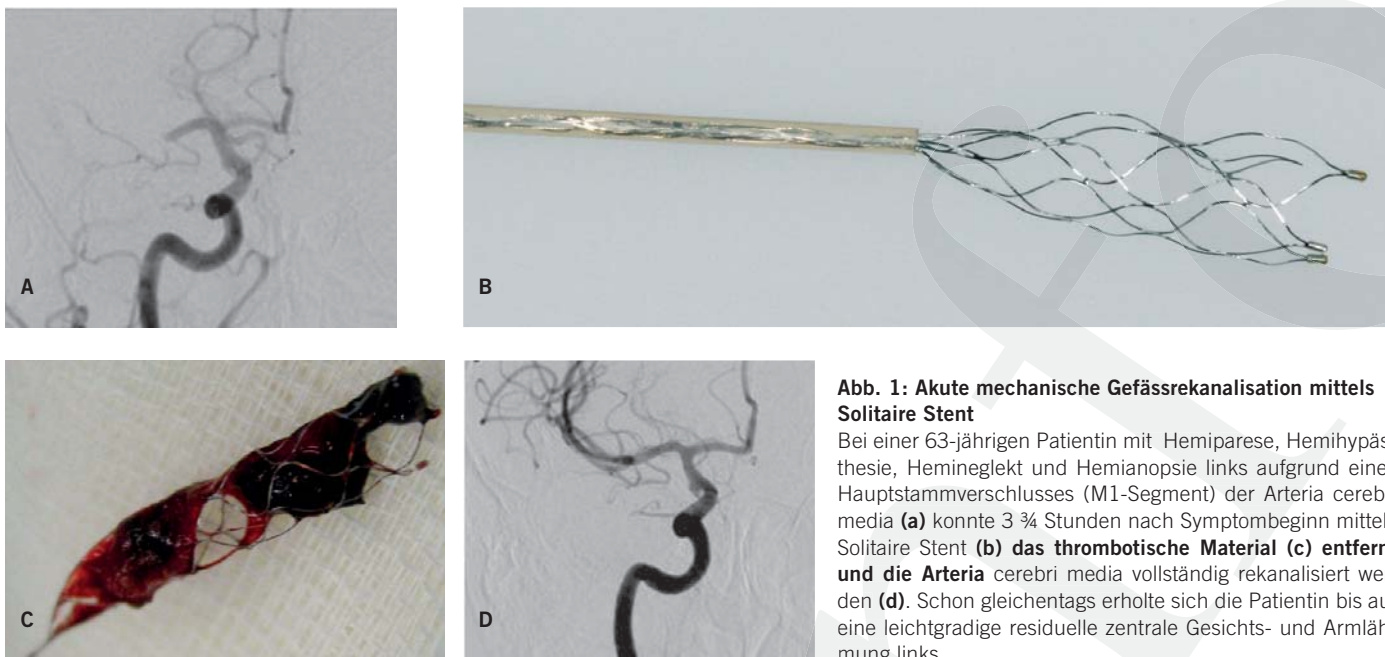
Im Inselspital Bern verwenden wir bei Verschlüssen grosser Hirngefässe neben Thrombaspirationskathetern vermehrt einen selbstexpandierenden intrakraniellen Stent (Solitaire). Mit diesem Stent kann der Thrombus unter Aspiration zurückgezogen werden (Abbildung 1). Häufig gelingt es mit einem einzigen Manöver, den gesamten Thrombus zu entfernen. Bei Bedarf kann das Verfahren in kurzer Zeit mehrfach wiederholt werden.

Im Inselspital erfolgen die endovaskulären Eingriffe an zwei modernen Angiographieanlagen. Diese High-end-Anlagen erlauben die Akquisition einer 3D-Angiographie mittels derer man Hirngefässstrukturen überlagerungsfrei und in jeder Raumrichtung rekonstruieren kann. Als einer von weltweit nur drei Kliniken steht uns auch die Möglichkeit zur Verfügung, in der Angiographie auch Hirnperfusions- und Blutvolumenmessungen durchzuführen

## Bridging-Konzept

Endovaskuläre und intravenöse Therapien können auch komplementär eingesetzt werden. In mehreren Fallserien wurde die kombinierte intravenöse/intraarterielle Thrombolyse, das sogenannte „Bridging-Konzept“ angewandt, bei dem die Patienten mit persistierendem Verschluss einer grossen Hirnarterie nach intravenöser Thrombolyse unverzüglich endovaskulär behandelt werden. Aufgrund der bisherigen erfreulichen Resultate ist in den USA nun auch eine grosse randomisierte Studie im Gange, welche die kombinierte Therapie mit der intravenösen Thrombolyse vergleicht. Im Inselspital Bern wenden wir das Bridging-Konzept insbesondere bei Patienten mit langen Anfahrts- bzw. Anflugszeiten an und bei absehbarem

Fotos: M. Arnold



**Abb. 1: Akute mechanische Gefäßrekanalisation mittels Solitaire Stent**

Bei einer 63-jährigen Patientin mit Hemiparese, Hemihypästhesie, Hemianopsie links aufgrund eines Hauptstammverschlusses (M1-Segment) der Arteria cerebri media (a) konnte 3 ¼ Stunden nach Symptombeginn mittels Solitaire Stent (b) das thrombotische Material (c) entfernt und die Arteria cerebri media vollständig rekanalisiert werden (d). Schon gleichentags erholte sich die Patientin bis auf eine leichtgradige residuelle zentrale Gesichts- und Armlähmung links.

Verlust von wertvollen Minuten durch Intubationsbedarf oder einer ergänzenden Bildgebung, damit die Therapie nicht verzögert wird. Beispielsweise mit dem Kantonsspital Luzern und mit anderen Stroke Units, die nicht rund um die Uhr ein interventionelles neuroradiologisches Team zur Verfügung haben, funktioniert diese Strategie schon seit geraumer Zeit sehr gut. Bei Patienten mit Basilaristhrombose und T-Verschlüssen der Arteria carotis interna, die trotz moderner endovaskulärer Therapien noch zu mehr als der Hälfte behindert bleiben, führen wir seit einem Jahr die Bridging-Therapie nun auch bei direkten Zuweisungen durch mit vielversprechenden ersten Resultaten.

### Dekompressive Kraniektomie

Randomisierte Studien haben kürzlich gezeigt, dass die Mortalität und der Behinderungsgrad bei unter 60-jährigen Patienten mit einem malignen raumfordernden Mediainfarkt durch eine frühe dekompressive Kraniektomie verringert werden können. In der gepoolten Analyse der drei randomisierten Studien war die tiefere Mortalität in der Kraniektomiegruppe im Vergleich zur nicht operierten Kontrollgruppe (29% versus 78%) besonders eindrücklich (5). Auch die Rate der Patienten mit erhaltener Gehfähigkeit (modified Rankin Scale score <3) war in der Kraniektomiegruppe signifikant höher als in der Kontrollgruppe (43% versus 21%). Da auch nach Kraniektomie viele Patienten behindert bleiben sollte der Entscheid zur Kraniektomie jedoch individuell unter Berücksichtigung der Gesamtsituation erfolgen.

### Ausblick

Damit in Zukunft noch mehr Patienten von den grossen Fortschritten in der Hirnslagtherapie profitieren können, ist angesichts des knappen Zeitintervalls zwischen Symptombeginn und Therapie eine schnelle Zuweisung von zentraler Bedeutung. Die unverzügliche Behandlung in der Akutphase senkt durch die Senkung des Behinderungsrisikos auch die Folgekosten beträchtlich. Deshalb sind weitere Informationskampagnen der Bevölkerung über die Hirnslagssymptome wie z.B. die kürzlich durchgeführte breit angeleg-

te HELP-Kampagne der Schweizerischen Herzstiftung besonders wichtig.

Zurzeit erfordern die nur in einzelnen Zentren verfügbaren komplexen hochspezialisierten endovaskulären Therapien auch eine kontinuierliche Koordination und Optimierung der Behandlungsketten, der Netzwerke der technischen Infrastruktur und der Nachbetreuung, damit die lückenlose Versorgung der Schlaganfallpatienten rund um die Uhr gewährleistet ist.

**Prof. Dr. med. Marcel Arnold\*, Marie-Luise Mono\*, Urs Fischer\*, Caspar Brekenfeld\*\*, Jan Gralla\*\***

Universitätsklinik für Neurologie\* und Universitätsinstitut für Diagnostische und Interventionelle Neuroradiologie\*\*, Inselspital Bern

**Prof. Dr. med. Marcel Arnold**, Stv. Leiter Stroke Unit  
Universitätsklinik für Neurologie, Inselspital, Freiburgstrasse, 3010 Bern  
marcel.arnold@insel.ch

### + Literatur

am Online-Beitrag unter: [www.medinfo-verlag.ch](http://www.medinfo-verlag.ch)

### Take-Home Message

- ◆ Die intravenöse Thrombolyse ist beim akuten Hirninfarkt innerhalb von 4.5 Stunden nach Symptombeginn wirksam.
- ◆ Die medikamentöse intraarterielle Thrombolyse ist bei Verschlüssen der Arteria cerebri media (M1 und M2 Segment) in den ersten sechs Stunden nach Symptombeginn wirksam.
- ◆ Moderne mechanische endovaskuläre Rekanalisationstechniken ergänzen die etablierte medikamentöse Thrombolyse und werden in Stroke-Zentren zunehmend erfolgreich eingesetzt.
- ◆ Mechanische Rekanalisationstechniken können bei sorgfältiger Patientenselektion auch bei antikoagulierten Patienten und ausserhalb des 6-Stunden-Zeitfensters eingesetzt werden.
- ◆ Beim malignen Mediainfarkt kann eine frühe dekompressive Kraniektomie lebensrettend sein.

**Literatur:**

1. The NINDS rt-PA Stroke Study Group: Tissue plasminogen activator for acute ischemic stroke. *N Engl J Med.* 1995; 33: 1581-1587
2. Mattie HP, Arnold M, Georgiadis D, Baumann C, Nedeltchev K, Benninger D, Remonda L, Von Büdingen C, Anca D, Pangalu A, Schroth G, Baumgartner RW. Comparison of intra-arterial and intravenous thrombolysis for ischemic stroke with hyperdense middle cerebral artery sign. *Stroke.* 2008; 39: 379-83
3. Furlan A., Higashida R., Wechsler L., et al. for the PROACT Investigators: Intra-arterial prourokinase for acute ischemic stroke. The PROACT II Study: a randomized controlled trial. *JAMA.* 1999; 282: 2003-2011
4. Gralla J, Brekenfeld C, Arnold M, Schroth G. Acute Stroke: Present and future of catheter-based interventions. *Herz.* 2008; 33: 507-517
5. Vahedi K, Hofmeijer J, Juettler E, Vicaut E, George B, Algra A, Amelink JG, Schmiedeck P, Schwab S, Rothwell PM, Bousser M-G, van der Worp HB, Hacke W; for the DECIMAL, DESTINY, and HAMLET investigators. Early decompressive surgery in malignant infarction of the middle cerebral artery: a pooled analysis of three randomized controlled trials. *Lancet Neurology.* 2007 ;6: 215-22