Behandlungsmöglichkeiten der schweren Aortenklappenstenose

Minimal-invasive Verfahren sind valable therapeutische Optionen

Für ältere Patienten mit einer schweren, symptomatischen Aortenklappenstenose ist ein minimal-invasives Verfahren in Betracht zu ziehen. Dieser Artikel gibt eine Übersicht über die verfügbaren chirurgischen und interventionellen Therapiemöglichkeiten der schweren Aortenklappenstenose und vermittelt einen Überblick über die präoperativen Untersuchungen für eine adäquate Patientenselektion.

Pour les patients âgés, atteints de sténose aortique sévère, une procédure peu invasive est à considérer. Cet article donne un aperçu des options de traitement chirurgicales et interventionnelles disponibles de la sténose sévère de la valve aortique et donne un aperçu de l'évaluation pré-opératoire pour une sélection adéquate des patients.

Dr. med. Stefan Stortecky
Bern

Prof. Dr. med. Peter M. Wenaweser
Bern

Die kalzifizierende, valvuläre Aortenklappenstenose (AS) ist der häufigste Grund für einen Herzklappenersatz in Europa und Nordamerika und die dritthäufigste kardiovaskuläre Erkrankung in der westlichen Welt (1,2). Die Prävalenz der schweren AS korreliert mit dem Alter und wird zumeist in einer Patientenpopulation zwischen dem 75. und 85. Lebensjahr diagnostiziert. Durch den langsam fortschreitenden Verlauf bleibt die AS über eine lange Zeit asymptomatisch und dadurch unentdeckt, wohingegen der klinische Verlauf nach dem Auftreten von Symptomen umso rapider ist. Das Risiko an einem plötzlichen Herztod innerhalb der ersten 2 bis 3 Jahre nach dem Auftreten von belastungsabhängiger Dyspnoe, Angina pectoris oder Synkopen zu versterben, beträgt bei unbehandelten Patienten mehr als 50% wie auch neuere Studien belegen (3). Ein medikamentöser Therapieansatz mit verschiedenen Medikamenten, unter anderem mit hochdosierten, lipidsenkenden Mitteln, zeigte keinen günstigen Effekt, sodass der chirurgische Eingriff mit einer offenen Herzoperation und Aortenklappenersatz die Therapie der Wahl für diese Patienten ist. Trotz guter Ergebnisse der Chirurgie hinsichtlich der Verbesserung von Lebensqualität und der Langzeitprognose, konnten Daten aus europäischen Registern aufzeigen, dass mehr als 30% der Patienten, die sich formal für einen herzchirurgischen Eingriff qualifizieren, wegen Komorbiditäten und einem daher erhöhten Operationsrisiko diesem Eingriff nicht mehr unterzogen werden (Abb. 1) (2)). Speziell für diese Patientenpopulation wurde eine minimal-invasive kathetergestützte Technik einer Aortenklappenimplantation entwickelt (TAVI), welche nach vielversprechenden klinischen Ergebnissen aktuell zur Standardtherapie von inoperablen und selektionierten Hochrisikopatienten mit schwerer AS gehört.

ABB. 1 **Entscheidungsgründe gegen die operative Behandlung der Aortenstenose**

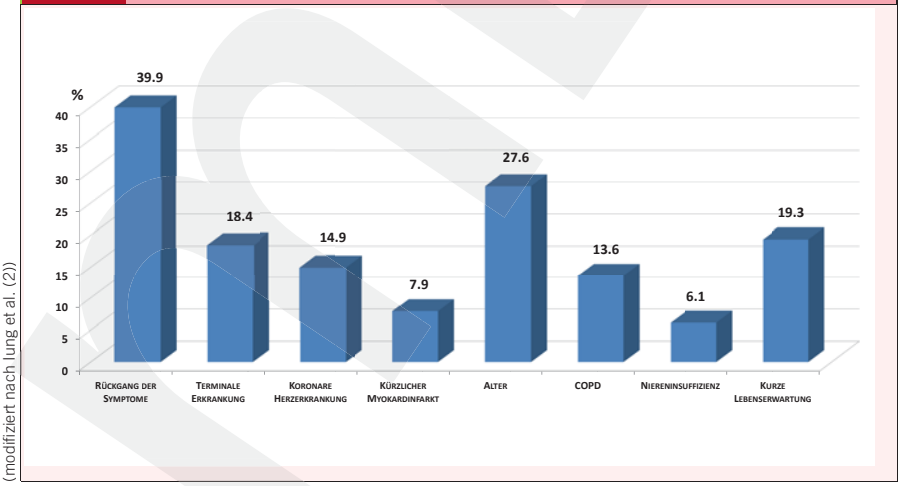

(modifiziert nach lung et al. (2))

Patientenselektion

Basierend auf den Ergebnissen der PARTNER-Studie wurde in den Richtlinien der Europäischen Gesellschaft für Kardiologie (ESC) die Empfehlung für ein kathetergestütztes TAVI Verfahren bei inoperablen oder für Patienten mit hohem chirurgischen Risiko ausgesprochen (4–6). Um speziell diese Patienten identifizieren zu können, wird eine interdisziplinäre Zusammenarbeit zwischen Herzchirurgen und interventionellen Kardiologen benötigt. Jeder Patient mit symptomatischer AS, der das 75. Lebensjahr überschritten hat, sollte für eine entsprechende Vorabklärung an ein erfahrenes Herzklappenzentrum überwiesen werden. Diese Vorabklärung umfasst neben einer echokardiographischen Untersuchung, eine Koronarangiographie und allen-

falls eine Computertomographie nach einem speziellen Protokoll. EKG-getriggerte Aufnahmen der Aortenklappe, der Aorta und der Iliacal- und Femoralgefässe werden mit einer speziellen Bildverarbeitungssoftware in dreidimensionale Bilder konvertiert und analysiert. Neben der Ausmessung der Aortenklappendimension ist die Beurteilung der Becken-Beingefässe integraler Bestandteil dieser Analyse für den transfermoralen Zugang. Komplettiert wird diese Vorabklärung je nach Zustand des Patienten durch ein geriatrisches Assessment, um die Gebrechlichkeit eines Patienten zu objektivieren und in die interdisziplinäre Entscheidungsfindung einfliessen zu lassen. Entsprechend der vorliegenden klinischen und anatomischen Spezifitäten wird mit dem Patienten entweder ein konventioneller oder ein perkutaner Aortenklappenersatz diskutiert.

ABB. 2 Prothesearten

	Mechanische Klappenprothese	Biologische Klappenprothese (Stented)	Biologische Klappenprothese (Stentless)
Vorteile	• Lange Haltbarkeit • Grosse Klappenöffnungsfläche	• Hohe Bioverträglichkeit • Leichte Positionierung	•Hohe Bioverträglichkeit •Grosse Klappenöffnungsfläche
Nachteile	• Lebenslange Therapie mit oraler Antikoagulation	• Prothesendegeneration	•Prothesendegeneration •Schwierige Positionierung

TAB. 1 Empfehlungen der ESC für einen mechanischen oder biologischen Aortenklappenersatz

Klasse*	Evidenz#	
I	C	Eine mechanische Prothese ist empfohlen bei Patienten mit einem erhöhten Risiko für eine beschleunigte Klappendegeneration §
I	C	Eine biologische Herzklappe ist empfohlen bei Problemen mit der Medikamentencomplicance, oder bei einem deutlich erhöhten Blutungsrisiko
I	C	Eine mechanische Prosthese ist empfohlen, wenn bereits eine mechanische Herzklappe in einer anderen Position implantiert ist
IIa	C	Eine Bioprothese sollte bei jungen Frauen mit Kinderwunsch verwendet werden
IIa	C	Eine mechanische Herzklappe sollte bei Patienten mit entsprechender Lebenserwartung verwendet werden°, die bei einer erneuten Operation einem erhöhten Risiko ausgesetzt wären
IIa	C	Eine biologische Herzklappe sollte bei Patienten, die das 65. Lebensjahr überschritten haben verwendet werden.
IIb	C	Eine mechanische Herzklappe könnte bei Patienten in Betracht gezogen werden, die bereits mit oraler Antikoagulation aufgrund einer anderen Indikation behandelt werden.

* Empfehlungsklasse # Evidenzgrad
ESC..European Society of Cardiology
§ Junges Alter (<40 Jahre), Hyperparathyreoidismus
° Lebenserwartung sollte geschätzt > 10 Jahre sein

Der chirurgische Aortenklappenersatz

Der operative, konventionelle Aortenklappenersatz wird im Standardverfahren über eine komplette mediane Sternotomie unter kardioplegischem Herzstillstand und Einsatz der Herz-Lungen-Maschine vorgenommen. Dabei wird nach Eröffnung des Brustkorbes die Aorta ascendens in einem kalkfreien Areal geöffnet und die nativen, zumeist schwer verkalkten, Aortenklappentaschen unter Sicht entfernt. Neuerdings werden neben der medianen Sternotomie auch minimal-invasive Zugangswege eingesetzt. Hier zeigen sich die partielle, obere Sternotomie (Ministernotomie) und auch die rechts-anteriore Minithorakotomie als Aortenzugang gleichwertig zum konventionellen Standardverfahren in Bezug auf peri-operativer Komplikationen, Hospitalisationszeiten und post-operativem Schmerzempfinden (8).

Für den chirurgischen Aortenklappenersatz stehen mechanische und biologische Herzklappenprothesen zur Auswahl (Abb. 2). Der Entscheid über die passende Herzklappenprothese wird im Vorbereitungsgespräch zur Operation getroffen und dem Anforderungsprofil des Patienten angepasst. Während Patienten mit einer mechanischen Kunstherzklappe von einer langen Haltbarkeit profitieren, liegt der entscheidende Nachteil in der lebenslangen Notwendigkeit einer oralen Antikoagulation. Im Vergleich dazu benötigen Patienten mit einer biologischen Herzklappe lediglich niedrigdosiertes Aspirin. Dabei wird jedoch das Risiko einer Degeneration der Klappenprothese mit der Konsequenz einer erneuten Herzoperation in Kauf genommen. Die europäischen Leitlinien geben für die passende Prothesenwahl entsprechende Empfehlungen und favorisieren speziell mechanische Herzklappen bei jüngeren Patienten und biologische Prothesen, wenn eine erhöhte Blutungsneigung oder mangelnde Medikamentencompliance besteht (Tab. 1).

Während der mechanische Aortenklappenersatz vom Doppelflügeldesign der Kunstklappe dominiert wird, unterscheidet man verschiedene Subgruppen bei den biologischen Aortenklappenprothesen. Xenografts stellen die grösste Gruppe dar und bestehen aus vorbehandelten nativen Aortenklappen vom Schwein oder werden aus Rinderperikard gefertigt und in ein Gerüst eingenäht. Neben diesen werden auch gerüstlose Bioklappen verwendet, welche durch eine grössere Klappenöffnungsfläche zu einem günstigeren hämodynamischen Profil beitragen. Allografts von Organspendern werden aufgrund der geringen Verfügbarkeit nur sehr selten bei Er-

wachsenen eingesetzt und auch Pulmonalklappenautografts werden nur in selektionierten, vorrangig jungen Patienten verwendet (Operationstechnik nach Ross).

Transkatheter Aortenklappenimplantation (TAVI)

Die perkutane, kathetergestützte Aortenklappenimplantation hat sich innerhalb der letzten elf Jahre zur anerkannten Alternativbehandlung bei älteren Patienten mit schwerer AS durchgesetzt. Das initiale minimal-invasive Konzept dieser Kathetertherapie wurde beibehalten, die Prozedur wurde jedoch im Laufe der Zeit durch Erweiterung der alternativen Zugangswege und Verbesserungen der Herzklappenprothesen verfeinert und den Ansprüchen des geriatrischen Patientenkollektivs angepasst. Die ersten Implantationen erfolgten über einen femoralen, venösen Zugang und waren technisch anspruchsvoll (9). Der transfemorale Zugangsweg wurde rasch adaptiert und wird bis heute über eine femorale, arterielle Punktion und retrograde Passage der Aortenklappe durchgeführt. Die TAVI über den transfemoralen Zugangsweg ist die schonendste Art der Behandlung der degenerativen AS und der bevorzugte Zugangsweg bei mehr als 80% der Patienten (10). Es wird weder eine Vollnarkose noch eine hämodynamische Unterstützung benötigt, und die Prozedur kann über einen rein perkutanen Zugang bei spontan atmenden Patienten unter leichter Sedierung durchgeführt werden. Sollten die Minimalanforderungen der femoralen Gefässdiameter von 6 mm nicht erfüllt sein, stehen Alternativen zur Auswahl, zu denen ein chirurgischer Zugang über die Herzspitze (transapikale Implantation), die Implantation über die Armgefässe (axillärer Zugang), und ein direkter Zugang über die Aorta ascendens (direkter Aortenzugang) gezählt werden.

Die Implantation einer TAVI Prothese über die Herzspitze wird speziell für Patienten mit peripherer arterieller Verschlusskrankheit und schwerer Verkalkung der Becken-Bein Gefässe empfohlen. Dabei wird unter Vollnarkose durch den Herzchirurgen ein Schnitt unterhalb der linken Mamille gemacht, die Herzspitze präpariert, der linke Ventrikel unter Sicht mit einer Nadel punktiert und die TAVI Prothese, nach Vordilatation der Klappe, implantiert. Auch bei diesem Zugang werden keine hämodynamischen Unterstützungssysteme benötigt. Weniger häufig verwendete Zugangswege sind der transaxilläre Zugang, der in der Regel eine chirurgische Freipräparation der A. axillaris/subclavia benötigt, sowie der direkte aortale Zugang, der über eine Ministernotomie funktioniert.

Aktuell werden in der Schweiz vier unterschiedliche, kommerziell erhältliche Katheterklappensysteme eingesetzt (Abb. 3), wohingegen die meiste Erfahrung mit dem selbstexpandierbaren Klappensystem von Medtronic (Medtronic CoreValve) und dem ballonexpandierbaren System von Edwards Lifesciences (Edwards Sapien XT) gesammelt werden konnte. Während die CoreValve Katheterklappe über einen transfemoralen, einen transaxillären, wie auch einen direkten Aortenzugang implantiert werden kann, stehen für die Edwards Sapien Prothese der

transfemorale, transapikale und der direkte Aortenzugang zur Verfügung. Diese breite Abdeckung der Implantationsmöglichkeiten wie auch das grosse Angebot der verfügbaren Prothesengrössen bei beiden Herstellern führt dazu, dass aktuell mehr als 90% der Patienten in der Schweiz mit einem dieser beiden Klappensysteme behandelt werden.

Obwohl die TAVI Prothesen funktionell denen der konventionellen Operation ähneln, gibt es Unterschiede in der medikamentösen Therapie nach dem Eingriff. Bedingt durch den prominenten Stentrahmen wurde hier ein plättchenhemmendes Schema aus der perkutanen Koronarintervention adaptiert. Obwohl diese Therapieempfehlung auf keine prospektiven Studien gestützt wird, wird eine Dauertherapie von niedrigdosiertem Aspirin (Aspirin 100mg) in Kombination mit einer 6monatigen Therapie mit Clopidogrel (75mg) empfohlen. Bei Patienten mit Indikation für eine orale Antikoagulation empfiehlt man Marcoumar (INR 2 – 3).

ABB. 3 Katheterklappensysteme



	CoreValve	Edwards Sapien XT	Symetis Acurate	JenaValve
Klappenrahmen	Nitinol	Cobalt – Chrom	Nitinol	Nitinol
Klappenmaterial	Schweineperikard	Rinderperikard	Native Schweineklappe	Native Schweineklappe
Implantationsweg	Transfemoral, Transsubclavia, Transaxillär, Direkter Aortenzugang	Transfemoral, Transapical, Direkter Aortenzugang	Transapical, (Transfemoral)	Transapical, (Transfemoral)
Klappengrössen	23mm, 26mm, 29mm, 31mm	20mm, 23mm, 26mm, 29mm	23mm (S-size), 25mm (M-size), 27mm (L-size)	23mm, 25mm, 27mm
Annulusdiameter (mm)	**23mm** (18-20mm) **26mm** (20-23mm) **29mm** (23-27mm) **31mm** (26-29mm)	**20mm** (17-19mm) **26mm** (18-22mm) **29mm** (21-25mm) **31mm** (24-27mm)	**23mm** (21-23mm) **25mm** (23-25mm) **27mm** (25-27mm)	**23mm** (21-23mm) **25mm** (23-25mm) **27mm** (25-27mm)
CE - Zertifizierung	**05/2007**	Edwards Sapien THV **09/2007** Edwards Sapien XT **03/2010**	**09/2011**	**09/2011**
FDA – Zulassung	--	**09/2011**	--	--
Hersteller	Medtronic Inc.(Minneapolis, Minnesota, USA)	Edwards Lifesciences (Irvine, California, USA)	Symetis (Ecublens, Switzerland)	JenaValve Technology (München, Germany)

Dr. med. Stefan Stortecky
Prof. Dr. med. Peter M. Wenaweser
Leitender Arzt, Invasive Kardiologie, Klinik und Poliklinik für Kardiologie
Universitätsspital, Inselspital Bern, Freiburgstrasse, 3010 Bern
peter.wenaweser@insel.ch

Take-Home Message

- Nach dem Auftreten von Symptomen ist eine rasche Behandlung der schweren, degenerativen Aortenklappenstenose indiziert
- Die Vorabklärung für ein Aortenklappenersatzverfahren umfasst eine Echokardiographie, eine Koronarangiographie und eine Computertomographie
- Der chirurgische Aortenklappenersatz mit biologischen oder mechanischen Klappenprothesen wird standardmässig über eine mediane Sternotomie durchgeführt. Minimal-invasive chirurgische Operationstechniken sind dieser ebenbürtig
- Die perkutane Aortenklappenimplantation (TAVI) hat aktuell ihren Stellenwert bei inoperablen oder Hochrisikopatienten mit schwerer Aortenklappenstenose und wird entsprechend der anatomischen Charakteristika über unterschiedliche Zugangswege durchgeführt
- TAVI sollte an einem hochspezialisierten Zentrum, welches das Gesamtspektrum der Therapiemöglichkeiten anbietet, durchgeführt werden

Message à retenir

- Après l'apparition de symptômes le traitement rapide de la sténose aortique grave, dégénérative est indiqué
- L'enquête préliminaire d'une procédure de remplacement de la valve aortique comprend l'échocardiographie, l'angiographie coronaire, et la tomodensitométrie
- Le remplacement de la valve aortique chirurgical avec des prothèses de valves biologiques ou mécaniques est effectué de norme par une sternotomie médiane. Les techniques chirurgicales minimalement invasives sont de force égale à une opération
- L'implantation de valve aortique percutanée (TAVI) a actuellement sa place chez les patients inopérables ou à haut risque atteints de sténose aortique sévère et est effectuée en fonction des caractéristiques anatomiques sur des chemins d'accès différents.
- TAVI devrait être effectuée dans un centre hautement spécialisé pour attribuer par l'expérience la meilleure option de traitement selon la situation de chaque patient

Literatur:

1. Nkomo VT, et al.: Burden of valvular heart diseases: a population-based study. Lancet 2006;368:1005-11.
2. Iung B, B et al.: A prospective survey of patients with valvular heart disease in Europe: The Euro Heart Survey on Valvular Heart Disease. Eur Heart J 2003;24:1231-43.
3. Carabello BA et Paulus WJ: Aortic stenosis. Lancet 2009;373:956-66.
4. Vahanian A, et al.: Guidelines on the management of valvular heart disease (version 2012): The Joint Task Force on the Management of Valvular Heart Disease of the European Society of Cardiology (ESC) and the European Association for Cardio-Thoracic Surgery (EACTS). Eur Heart J 2012.
5. Leon MB, et al.: Transcatheter aortic-valve implantation for aortic stenosis in patients who cannot undergo surgery. N Engl J Med 2010;363:1597-607.
6. Smith CR, et al.: Transcatheter versus surgical aortic-valve replacement in high-risk patients. N Engl J Med 2011;364:2187-98.
7. Stortecky S, et al.:Evaluation of multidimensional geriatric assessment as a predictor of mortality and cardiovascular events after transcatheter aortic valve implantation. JACC Cardiovasc Interv 2012;5:489-96.
8. Brown ML, et al.: Ministernotomy versus conventional sternotomy for aortic valve replacement: a systematic review and meta-analysis. J Thorac Cardiovasc Surg 2009;137:670-679 e5.
9. Cribier A, et al.: Percutaneous transcatheter implantation of an aortic valve prosthesis for calcific aortic stenosis: first human case description. Circulation 2002;106:3006-8.
10. Wenaweser P, et al.: Clinical outcomes of patients with severe aortic stenosis at increased surgical risk according to treatment modality. J Am Coll Cardiol 2011;58:2151-62.